1887
Lane Medical Libr

Ueber

seitliche Luxationen des Vorderarmes im Ellbogengelenke nach innen.

Inaugural-Dissertation

zur

Erlangung der Doctorwürde

in der

Medicin, Chirurgie und Geburtshülfe,

welche

nebst beigefügten Thesen

mit Zustimmung der Hohen Medicinischen Facultät der Universität Greifswald

am

Donnerstag den 13. Mai 1886

Mittags 12 Uhr

öffentlich vertheidigen wird

Christoph Wallis

prakt. Arzt

aus Pommern.

Opponenten:

Herr **C. Cyrus**, cand. med.

„ **J. Hoppe**, cand. med.

Greifswald.

Druck von Julius Abel.

1886.

Digitized by the Internet Archive
in 2026

https://archive.org/details/IA40153715_0213

Seiner lieben Mutter

und dem

Andenken seines theuren Vaters

in Liebe und Dankbarkeit

gewidmet

vom

Verfasser.

Das Ellbogengelenk ist eins derjenigen Gelenke am Körper, welches mit am häufigsten von allen Gelenken von Verletzungen aller Art betroffen wird. Dasselbe hat nicht nur eine sehr exponirte Lage, sodass es sowohl direkt wirkenden Gewalten, wie Schlag, Stoss, als auch indirekt wirkenden, Fall auf die Hand bei gestrecktem oder mässig gebeugtem Vorderarm, Fall auf den Ellbogen selbst, leicht ausgesetzt ist, sondern es ist auch namentlich an seiner hinteren Seite sehr wenig von Weichtheilen bedeckt und geschützt, sodass die Gewalten direkt die das Gelenk zusammensetzenden Knochen und Bänder treffen. „Durch die zahlreichen spitzigen Knochenfortsätze, welche die zum Gelenk combinirten Knochen tragen", sagt C. Hueter in seiner Schrift „Die Klinik der Gelenkkrankheiten", „bietet es ebensoviel geeignete Angriffspunkte für brechende Gewalten. Dazu besitzt es noch eine besondere Praedisposition für Luxationen, welche ebenfalls zum Abbrechen der spitzen Knochenfortsätze führen können". Daher

kommen sowohl Luxationen, als auch Fracturen, extrakapsuläre und intrakapsuläre am Ellbogengelenk ziemlich häufig vor. Aus der Statistik Gurlts erhellt, dass die traumatische luxatio cubiti die zweithäufigste Luxationsform ist, welche nur von der Schulterluxation an Häufigkeit übertroffen wird. Die fractura epicondylica z. B. gehört nach Hueter mit zu den Fracturen, welche überhaupt am häufigsten vorkommen. Es ist daher kein Wunder, dass bei der Wichtigkeit, welche die Intactheit des Ellbogengelenks für die normale Funktion des Armes und damit für eins der wichtigsten Glieder des menschlichen Körpers hat, die Verletzungen des Ellbogengelenks von jeher die Chirurgen sehr interessirt haben. Und doch hat es trotz des relativ häufigen Vorkommens der Ellbogengelenkverletzungen, trotz sorgfältiger Untersuchungen durch bedeutende Chirurgen ziemlich langer Zeit bedurft, bevor über manche Arten der Luxationen des Ellbogengelenks, sowohl einfache, als solche, die mit der Fractur der Knochen einhergehen, genügende Aufklärung geschafft wurde.

Die Formen der Ellbogenluxationen sind sehr zahlreich; einzelne Formen derselben sind sehr selten, andere wiederum bedeutend häufiger. Bis vor noch gar nicht langer Zeit existirte von den seitlichen Luxationen des Ellbogengelenks nur eine sehr geringe Zahl von Beobachtungen. Den meisten Chirurgen war diese Luxations-

form so gut wie unbekannt. Streubel schreibt in seiner Arbeit „Ueber die sämmtlichen im Ellbogengelenk vorkommenden Luxationen“, veröffentlicht in der Prager Vierteljahrsschrift für praktische Heilkunde (siebenter Jahrgang, 1850), dass schon der alte Hypokrates von unvollkommenen und vollkommenen Vorderarmluxationen nach den Seiten hin gesprochen hätte. Doch, wenn wir die ganze Literatur durchgehen, fertigten im ganzen genommen ältere, wie neuere Chirurgen die Seitenluxationen mit wenig Worten ab und liessen sich selten auf eine nähere Beschreibung derselben ein. Vidal de Cassis erklärt sich sogar ganz gegen die Existenz der vollkommenen Seitenluxationen und bezweifelt, dass jemals ein Fall derselben zur Beobachtung vorgelegen habe. Huguier, Cappelletti, Viguolo, Debruyn veröffentlichten einzelne Fälle von completer Luxation der Vorderarmknochen nach aussen, A. Cooper ein Beispiel von completer Luxation nach innen. Doch konnte Streubel, wenn er auch genau die anatomischen Verhältnisse, die Symptome, die Repositionsmethoden hauptsächlich nach den Erfahrungen, welche er durch Leichenexperimente gewonnen hatte, schildert, noch keine unanfechtbaren Beispiele für diese Luxationsform anführen. Einige Jahre später veröffentlichte Pitha drei Fälle von Luxation der Vorderarmknochen nach aussen, die er kurz hintereinander beobachtet hatte.

Denucé konnte nur fünf Fälle zusammenstellen. Erst C. Hueter war es vorbehalten, über diese Luxationsform genaue Aufklärung zu geben. In Langenbecks „Archiv für Klinische Chirurgie“ (neunter Band, 1868) beschreibt er mit klaren Worten den Mechanismus für das Zustandekommen dieser Luxationsform, er macht uns mit den Symptomen derselben, mit der Repositionsmethode bekannt und lenkt namentlich die Aufmerksamkeit auf die fest constante Complication der Verrenkung beider Vorderarmknochen nach aussen, auch den Abriss des Epicondylus internus durch das während des Zustandekommens der Luxation stark gespannte und gezerrte ligamentum laterale internum. Hueter sagt selbst: „Man hat in dieser Luxationsform nicht etwa ein ganz abnormes Ereigniss, sondern die praktisch wichtigste Varietät der Ellbogenluxationen nächst der einfachen Luxation beider Vorderarmknochen nach hinten zu sehen.“

Mit Recht hebt daher Albert in seinem „Lehrbuch der Chirurgie“ hervor, dass Hueter ein grosses Verdienst gebührt, indem er zeigte, dass eine grobe, greifbare, häufige Thatsache der Beobachtung der meisten Chirurgen entgangen ist“. Seit Hueter's Veröffentlichung hierüber, und namentlich, seitdem er in seinem Werke „Die Klinik der Gelenkkrankheiten“ sich noch weiter und näher über diese Art der Ellbogenluxationen

ausgelassen hat, ist in der That diese Luxation öfter von den Chirurgen beobachtet und diagnosticirt worden, sodass sie heute nicht mehr für eine grosse Seltenheit gehalten wird. Auf der Greifswalder Universitätsklinik sind nach einer Mittheilung des Herrn Dr. Löbker in den letzten zehn Jahren mehr Seitenluxationen zur Beobachtung gekommen, als einfache Luxationen nach hinten.

Das Gegenstück zu der Luxation der beiden Vorderarmknochen nach aussen bildet die Luxation derselben nach innen. Sie kommt als vollkommene und unvollkommene vor, und zwar versteht man nach Albert unter einer vollkommenen Luxation diejenige, bei welcher die Ulna als der wesentliche Vorderarmknochen in gar keiner Berührung mehr mit der Trochlea ist. Der Vorderarm muss also um die ganze Breite der Trochlea nach der inneren Seite verrückt sein. Die Verrenckung der Vorderarmknochen nach innen scheint am Lebenden sehr selten zu sein, eine Thatsache, welche um so mehr auffallen muss, als die Ergebnisse der Leichenversuche der Behauptung der Chirurgen, dass sie bei weitem seltener sei, als die Luxation der Vorderarmknochen nach aussen, direkt entgegentreten. Streubel und namentlich Schüller haben nämlich durch Leichenexperimente nachgewiesen, dass unter allen seitlichen Vorderarmverrenkungen sich die incomplete Luxation

nach innen am leichtesten und sichersten am Leichnam hervorbringen lasse. Nach Cadaverversuchen von Denucé kann man die Luxation nach innen dadurch erzeugen, dass man mit dem Vorderarm eine starke laterale Flexion vornimmt, und wenn das innere Band zerrissen ist, ihm einen starken Stoss nach innen giebt. Sehr interessant sind die Leichen - Experimente von Schüller. Er schreibt in seiner Arbeit: „Die chirurgische Anatomie in ihrer Beziehung zur chirurgischen Diagnostik, Pathologie und Therapie“ folgendes: „Während an Lebenden die Luxation nach aussen weitaus am häufigsten beobachtet worden sind, von der seitlichen Luxation nach innen dagegen bislang nur sehr wenig Fälle vorgekommen zu sein scheinen, ist auffälliger Weise an der Leiche die Luxation nach innen leichter zu erzeugen, als die nach aussen.“ Er hat durch seine Experimente gezeigt, dass beide seitliche Luxationen durch Hyperextension des Vorderarmes mit nachfolgender entsprechender seitlicher Abknikung oder sicherer mit nachfolgender direkter seitlicher Verschiebung allerdings nur andeutungsweise und keineswegs so klar und charakteristisch, wie am Lebenden erzeugt werden können. Durch forcirte Adduktionsbewegung des gestreckten Armes ebenfalls durch forcirte Abduktionsbewegungen des gebeugten, wie gestreckten Armes kann nach den Versuchen von Schüller eine Luxa-

tion beider Vorderarmknochen nach einwärts hervorgebracht werden. Malgaigne hebt daher vielleicht mit Recht hervor, dass diese Luxation möglicherweise gar nicht so sehr selten sei, sondern dass sie sehr leicht übersehen werden könne, weil sie die Umrisse des Ellbogengelenks nicht auffallend verändere. Es dürfte daher nicht ganz unwahrscheinlich sein, dass die so leicht herzustellende incomplete Luxation nach innen schon öfter verkannt und mit Gelenkquetschung und entzündlicher Anschwellung verwechselt worden sei. Das seltene Vorkommen der Verrenkung der beiden Vorderarmknochen nach innen am Lebenden, die relativ leichte Erzeugung derselben an der Leiche erklärt sich aber meiner Meinung nach daraus, dass ich an der Leiche die luxirende Gewalt nach der Seite hin wirken lassen kann, nach welcher ich will. Zufällig einwirkende Gewalten übertragen sich aber gewiss leichter auf die äussere Seite des Ellbogengelenks als auf die innere Seite desselben. Ueber die Entstehungsweise der seitlichen Luxationen am Lebenden besitzen wir allerdings noch wenig klare und sichere Angaben. Nach Aussage der Patienten ist es gewöhnlich ein Fall auf die Hand bei gestrecktem oder mässig gebeugtem Arm, oder ein Fall auf den Arm selber oder auf den Ellbogen; aber alles dieses erfolgt doch häufiger bei adducirtem als bei abducirtem Arm, sodass die äussere Seite des Gelenkes

bei weitem mehr zufälligen Verletzungen ausgesetzt ist als die innere. Thatsächlich sind nun bisher wenig Fälle von einer Verrenkung der Vorderarmknochen nach innen am Lebenden bekannt geworden. Streubel kann aus der ganzen Litteratur nur einen Fall anführen. Nach ihm ist die complete seitliche Luxation nach innen nur einziges Mal von A. Cooper beobachtet worden. Eine Frau war mit ausgestrecktem Arme zu Boden gefallen; ein Wagenrad fuhr über das hohl auf dem höckrigen Erdboden liegende Ellbogengelenk hinweg. A. Cooper schreibt von dieser Verletzung. „Der Arm war verkürzt und verbogen; das capitulum humeri trat nach aussen stark hervor und unter demselben bestand eine Vertiefung; der Radiuskopf lag in der Höhle für das Olecranon und dieser Fortsatz ragte nach hinten und innen vor, sodass er namentlich den Diameter autero-posterior des Gelenks vergrösserte. Der Kronenfortsatz war an die hintere Fläche des inneren Condylus angedrückt.“ Albert sagt in seinem „Lehrbuch für Chirurgie“, dass man von einer completen Luxation nach innen nur wenig genaue Beobachtungen am Lebenden habe. Er giebt an, das im Musée Dupuytren ein Präparat von Broca vorhanden ist, welches einen mit Fractur am Humerus complicirten Fall betrifft. Ferner hat Triquet einen Fall beobachtet, wo ein Rad über die äussere untere Partie des Ellbogens ging, während

der untere Arm mässig gestreckt war. Es wird also zunächst eine laterale Flexion entstanden sein und dann der Vorderarm nach innen gedrängt worden sein.

Ueber eine incomplete Verrenkung nach innen erzählt Petit einen Fall bei einem Bedienten, der vom Wagen herabgefallen war und zwischen die Speichen des Wagenrades gerathen war. Debruyn beschreibt ebenfalls einen Fall von Luxation der Ulna nach innen bei einer zweiundsiebzigjährigen Frau. Nach Albert ist die incompleteVerrenkung beiderVorderarmknochen nach innen ebenfalls sehr selten. Hahn in Stuttgart will die Verrenkung allerdinge zwanzig Mal gesehen haben, eine Angabe, von der Albert sagt, dass sie höchst überraschend und höchst auffallend ist. Pitha hat zwei Fälle gesehen, von denen der eine mit Fraktur complicirt war. Folgender Fall von Pitha liefert ein einfaches und klares Bild, dessen Beschreibung anzuführen ich daher nicht unterlassen will.

„Die Luxation bestand bereits zwei Jahre und war bei dem magern Kinde durch die schärfsten Umrisse gezeichnet. Der ganze Vorderarm war abgemagert, insbesondere die Flexoren- und Supinatorengruppe am Vorderarm. Dieser selbst zeigte eine abnorme Haltung; er war mit seinem untern Ende medianwärts gerichtet. Der äussere Condylus ragte scharf vor; unter ihm war eine quer abgesetzte Vertiefung an der Stelle des nicht fühl-

baren capitulum radii; hinten neben ihm der äussere Theil der fossa olecrani als eine seichte Grube tastbar das Olecranon gegen die Epitrochlea verrückt, die letztere von hinten deckend, sodass nur die Spitze derselben unmerklich hervorragte. Das Gelenk war weder breiter, noch dicker, liess sich nur bis zum rechten Winkel beugen, und bei circa 150° strecken, während die Pro- und Supination ganz frei war."

Hueter sagt in der „Klinik der Gelenkkrankheiten", dass unter den seitlichen Luxationen die Luxation beider Vorderarmknochen nach aussen fast ausschliesslich vorkomme; in seinem „Grundriss der Chirurgie" schreibt er, dass die Luxation der Vorderarmknochen nach innen als vollkommene und unvollkommene zwar vorkomme, dass sie aber ausserordentlich selten sei. Sie entsteht seiner Meinung nach durch seitliche Abknickung des schon nach hinten luxirten Armes. Wie die seitliche Verrenkung des Ellbogens nach aussen gewöhnlich mit der Fraktur des epicondylus internus vergesellschaftet ist, so treten auch bei der Luxation nach innen Brüche der Knochenfortsätze des Ellbogengelenks als Complication auf. Dr. Bardenheuer erwähnt in seiner Arbeit über „die Verletzungen der obern Extremitäten" veröffentlicht in der „Deutschen Chirurgie" dass in einem Falle von Langier der Vorderarm nach innen luxirt war mit gleichzeitigem Bruch des Condylus extermus.

Von einer ganz ähnlichen Verletzung steht mir ein Präparat zur Verfügnng. Die Verletzung ist aber nicht am Lebenden beobachtet worden, sondern das Präparat ist von einer Leiche entnommen worden. Das Präparat stammt von der Leiche eines etwa funfzigjährigen Mannes, welcher nach einer geraumen Anzahl von Jahren nach einer Verletzung den jetzigen Zustand des Gelenkes zurückbehalten hatte. Leider war der Vorderarm bereits zu anderen Zwecken verbraucht worden, sodass über Stellung und Function der Hand nichts näheres mehr festgestellt werden konnte. Die Ellbogengelenksgegend ist auf der Radialseite abgeflacht, während die Innenseite stärker, als normal hervorgebuchtet ist. Der ganze Vorderarmstumpf erscheint im Ellbogengelenk gegen den Humerus nach innen verschoben; auf der Rückseite prominirt das Olecranon nicht an seiner normalen Stelle in der Mitte des Gelenkes, sondern seitlich hinter und unter dem epicondylus internus, trotzdem ist die Hinterfläche des Gelenkes nicht vollkommen abgeflacht, sondern es ist die durch die Stellungsänderung des Olecranon hervorgetretene Lücke durch Knochenwucherungen ausgefüllt. Ueberhaupt sind die normalen Contouren des Gelenkes durch derartige secundäre Processe in dem Maasse verändert, dass über die genaue Stellung der Knochen zu einander ohne Präparation des Gelenkes zuvor nichts mit voller Bestimmtheit wenigstens ausgesprochen werden

konnte. Nur so viel stand fest, dass das Olecranon, mithin also die Ulna, welche an ihrer hintern Kante vollkommen abgetastet werden konnte, nach innen verschoben war, während der Radius zwar auch nach innen gefolgt sein musste bei der Veletzung, dennoch aber anscheinend nicht die normale Articulation mit der eminentia capitata des humerus verloren hatte; vielmehr scheint an der Aussenseite die Verlagerung mehr auf Grund einer früher bestandenen Continuitätstrennung am humerus zurückzuführen zu sein.

Bei der genauen Präparation des Gelenkes stellt sich nun folgender Befund ein:

Auf der vordern, wie auf der hintern Seite des Gelenkes war die sonst zarte Synovialkapsel durch vielfache, schwartige Verdickungen, tuberöse Excrescenzen auf der innern Fläche u. s. w. von sehr viel stärkerer und derberer Structur, als gewöhnlich. Die ligamenta lateralia waren beiderseits vorhanden, nur hatte das innere am Vorderarme eine besondere Insertion gewonnen, welche durch die gleich zu schildernde Verschiebung der Knochen bedingt war. Bei der Betrachtung der hintern Seite ergiebt sich folgendes: Der radialen Kante des humerus fehlt die normale Protuberanz des Epicondylus externus; der Knochenrand fällt hier vielmehr senkrecht zur Gelenklinie ab. Die untere Ecke dieses Randes steht zwei Centimeter tiefer, als

der entsprechende Punkt auf der Innenseite des Gelenks. Der Knochen ist an der hintern Fläche der eminentia capitata und den angrenzenden Abschnitten des Schaftes aufgetrieben. Tuberöse Knochenwucherungen füllen den grössten Theil der fosca humeri postica aus. Eine relativ scharfe Knochenkante verläuft als Zeichen einer frühern Fractur vom radialen Rande des humerus fünf Centimeter oberhalb der Gelenklinie schräg durch den Gelenkkörper, welche er in zwei ziemlich gleiche seitliche Hälften theilt; schliesslich endet dieselbe als ein niedriger First auf der Gelenkoberfläche des humerus. Durch das Tiefertreten des äussern Abschnittes des Gelenkkörpers hat auch die quere Achse desselben ihre Richtung verändert; während sie am normalen Gelenk nicht vollkommen horizontal liegt, sondern schräg von oben und radialwärts nach unten und ulnarwärts verläuft, nimmt sie hier umgekehrt eine Richtung von oben und ulnarwärts nach unten und radialwärts. Der Radius zeigt ausser einer auf chronische arthritis zurückzuführenden allgemeinen Hyperplasie des Köpfchens hinten keine besondern Veränderungen; die Ulna dagegen ist mit ihrer hintern Kante so um die eigene Längsachse rotirt, dass, wie oben geschildert, die hintere Kante des Olecranon beinahe gerade nach innen sieht. Das Olecranon selbst zeigt nirgends Anzeichen einer früher bestandenen Continuitätstrennung, es arti-

culirt aber mit seiner cavitas sigmoidea major nicht an der normalen Stelle des humerus, sondern auf dem innersten Abschnitte der Trochlea und der Hinterfläche des an seiner Basis ebenfalls gewucherten epicondylus internus. Auf der vorderen Seite des Gelenkes tritt zwar die der früheren Fracturlinie am humerus entsprechende Knochenkante nicht so scharf hervor, sie endet vielmehr anscheinend in den tuberösen Excrescenzen, welche die fossa humeri antica ebenfalls ausfüllen. Um so deutlicher sieht man hier nach Eröffnung der Kapsel die abnorme Schrägstellung der queren Achse des Gelenkkörpers vom humerus. Auch hier erkennt man deutlich die Achsendrehung der Ulna und die Verlagerung derselben nach innen. Da, wie ein Blick auf die Vorderseite des Präparates zeigt, der radiale, früher abgebrochene Theil des humerus etwas nach hinten gewichen ist, wo er, wie beschrieben, auch hervorragte, so steht ein relativ grosser Theil der tellerförmigen Grube des Radius frei vor der eminentia capitata. Das ligamentum laterale externum, sowie das Ringband des Radius zeigt vollkommen normales Verhalten gegenüber den beiden in Betracht kommenden Knochen, es ist anscheinend früher nicht verletzt gewesen. Dagegen zieht das ligamentum laterale internum nicht vom epicondylus internus humeri zur Seitenfläche der Basis des Olecranons, sondern es findet sich

an Stelle dessen eine entsprechende starke Bandvorrichtung zwischen epicondylus und dem innern Seitenrande der Spitze des Olecranon.

Was die Bewegung anlangt, so sind die passiven Beugebewegungen in den mittleren Grenzen relativ gut ausgebildet, die vollkommene Streckung dagegen ist wegen der Wucherungen auf der Hinterseite des humerus nicht möglich. Rotationsbewegungen des Radiusköpfchens sind nur in geringen Grenzen um wenige Grade auszuführen. Im Uebrigen gestatten natürlich die Bewegungen des Knochenstumpfes keinen entsprechenden Schluss auf die am ganzen Arm möglich gewesenen Bewegungen.

Die Diagnose des Präparates geht also dahin: Der Träger desselben hat vor Jahren wahrscheinlich durch eine Art Torsion des Gelenkes, wofür wenigstens die Rotation der Ulma um ihre Längsachse spricht, eine unvollkommene Luxation des Vorderarmes nach innen erlitten, gleichzeitig aber ist durch die einwirkende Gewalt ein Schrägbruch durch den Gelenkkörper des humerus an der radialen Seite entstanden, ja, dieser Bruch, die Verlagerung des abgebrochenen Stumpfes nach innen und unten, hat wahrscheinlich die Luxationsstellung des Vorderarmes nach innen überhaupt erst ermöglicht, da, so weit dies am Präparat überhaupt erkenntlich ist, der Bandapparat an der radialen Seite nicht zerrissen gewesen ist. Durch die geringe

Dislocation des Fragmentes zu gleicher Zeit nach hinten ist dann innerhalb der Kapsel ein grösserer Theil der Gelenkfläche des Radius vorn ausser Knochencontact mit dem humerus getreten, sodass die Bewegungen zwischen eminentia capitata und den hintern Abschnitten des Radius dauernd stattfanden.

Endlich will ich noch einiges über die Repositionsmethode der seitlichen Ellbogenluxationen anführen. Bei einer Verrenkung der Vorderarmknochen nach aussen, stelle man zunächst den Vorderarm in Hyperextension und Abduction, und dränge ihn dann nach innen; die Schlussbewegung bilde eine Beugung. Gelingt es auf diese Weise nicht, den Arm wieder einzurenken, namentlich, weil sich der fast immer abgebrochene epicondylus internus in die Rinne der Trochlea gestellt hat, so ist man heute berechtigt, unter dem Schutze der Antiseptik das Gelenk zu eröffnen und den hinderlichen epicondylus zu exstirpiren. Wenn man aber überhaupt auf die Reposition verzichten muss, so lege man einen Gypsverband an, fixire das Gelenk vierzehn Tage lang in möglichst rechtwinkliger Stellung. Das Zustandekommen der Wucherungen der Synovialis wird dadurch wesentlich eingeschränkt. Nach vierzehn Tagen muss man aber bereits mit den passiven Bewegungen anfangen; erscheinen dieselben nicht ausreichend, bleibt als letztes Mittel die Resectio cubiti übrig.

Aehnlich wird die Luxation der Vorderarmknochen nach innen reponirt. Sind die Luxationen mit Fracturen combinirt, so bleibt nichts weiter übrig, als die Knochen und die dislocirten Fragmente in möglichst normale Lage zu bringen und dann das Gelenk durch einen Contentivverband zu immobilisiren. Darauf passire methodische Bewegungen; ergeben dieselben kein befriedigendes Resultat, ist man genöthigt, die Resektion des Gelenkes vorzunehmen, falls nicht andere Gründe einen derartigen operativen Eingriff contraindiziren. Diese Regeln der Opposition sind von C. Hüter in seinem „Grundriss der Chirurgie“ angegeben.

Zum Schlusse erübrigt mir noch die angenehme Pflicht, meinen hochverehrten Lehrer Herrn Dr. Löbker für die gütige Ueberweisung des Präparates und seine freundliche Unterstützung bei vorliegender Arbeit meinen wärmsten Dank auszusprechen.

Litteratur.

1. *Langenbeck.* Archiv für Klinische Chirurgie. 9. Band 1868.

2. *Streubel.* Ueber sämmtliche im Ellbogengelenke vorkommende Luxationen. Prager Vierteljahrsschrift für praktische Heilkunde. Bd. 1 und 2. 1850.

3. *Schüller.* Chirurgische Anatomie. Heft I. 1885.

4. *Albert.* Lehrbuch der Chirurgie. 2. Band, 1881.

5. *Hüter.* Klinik der Gelenkkrankheiten. 2. Theil. 1877.

6. *Bardenheuer.* Die Verletzungen der oberen Extremitäten. Deutsche Chirurgie. 1. Theil. 1886.

7. *Hüter.* Grundriss der Chirurgie. 2. Band. 1885.

Lebenslauf.

Ich, *Jacob Christoph Wallis*, evangelischer Confession, bin als Sohn des verstorbenen praktischen Arztes Dr. *Christoph Wallis* und dessen Ehefrau *Agnes*, geb. *Völcker* am 13. Mai 1862 in Barth, Provinz Pommern, geboren. Vorgebildet auf der Stadtschule meiner Vaterstadt, bezog ich Michaelis 1875 das Gymnasium zu Anklam, welches ich Michaelis 1880 mit dem Zeugniss der Reife verliess. Von Michaelis 1880 bis Michaelis 1884 studirte ich auf der Universität Greifswald Medicin. Das Tentamen physicum bestand ich am 29. Juli 1882. Im Wintersemester 1884/85 absolvirte ich in Greifswald das Staatsexamen. Das Examen rigorosum bestand ich am 3. Mai 1886. Im Wintersemester 1882/83 genügte ich meiner Militärpflicht mit der Waffe beim Pommerschen Jägerbataillon Nr. 2. Vom 1. Mai 1885 bis 1. November 1885 diente ich als einjährig-freiwilliger Arzt beim 2. Garde-Ulanen-Regiment in Berlin und beim 1. Garde-Regiment zu Fuss in Potsdam. Vom 20. November 1885 bis 1. Januar 1886 absolvirte ich eine freiwillige sechswöchentliche Dienstübung in Stralsund beim 1. Pommerschen Feldartillerieregiment Nr. 2. Durch Allerhöchste Cabinetsordre vom 18. März 1886 bin ich zum Assistenzarzt II. Classe der Reserve befördert worden. Seit Anfang dieses Jahres praktizire ich als Arzt in Lychen in der Uckermark, Provinz Brandenburg.

Während meiner Studienzeit hörte ich die Vorlesungen, Curse und Kliniken folgender Herren Professoren und Dozenten:

Prof. *Arndt*. Dr. *Beumer*. Geh. Rath Prof. *J. Budge*. Prof. *A. Budge*. Prof. *Eichstedt* Prof. Frhr. v. *Feilitzsch*. Prof. *Gerstaecker*. Prof. *Grohé*. Prof. *Krabler*. Prof. *Landois*. Dr. *Loebker*. Prof. *Limpricht*. Geh. Rath Prof. *Mosler*. Geh. Rath Prof. *Münter*. Geh. Rath Prof. *Pernice*. Prof. Frhr. von *Preuschen*. Prof. *Rinne*. Prof. *Schirmer*. Prof. *Schulz*. Prof. *Sommer*. Dr. *Strübing*. Prof. *Vogt*.

Allen diesen seinen hochverehrten Herren Lehrern spricht Verfasser an dieser Stelle seinen wärmsten Dank aus.

Thesen.

I.

Bei fractura olecrani ist bei erheblichem Bluterguss die Punction des Blutergusses indicirt.

II.

Die Diphtheritis faucium ist in den meisten Fällen nur ein Symptom der Allgemeinerkrankung. Von vornherein ist bei derselben die excitirende Behandlung indicirt.

III.

Bei Vorfall der Nabelschnur ist die Wendung das rationellste Verfahren.

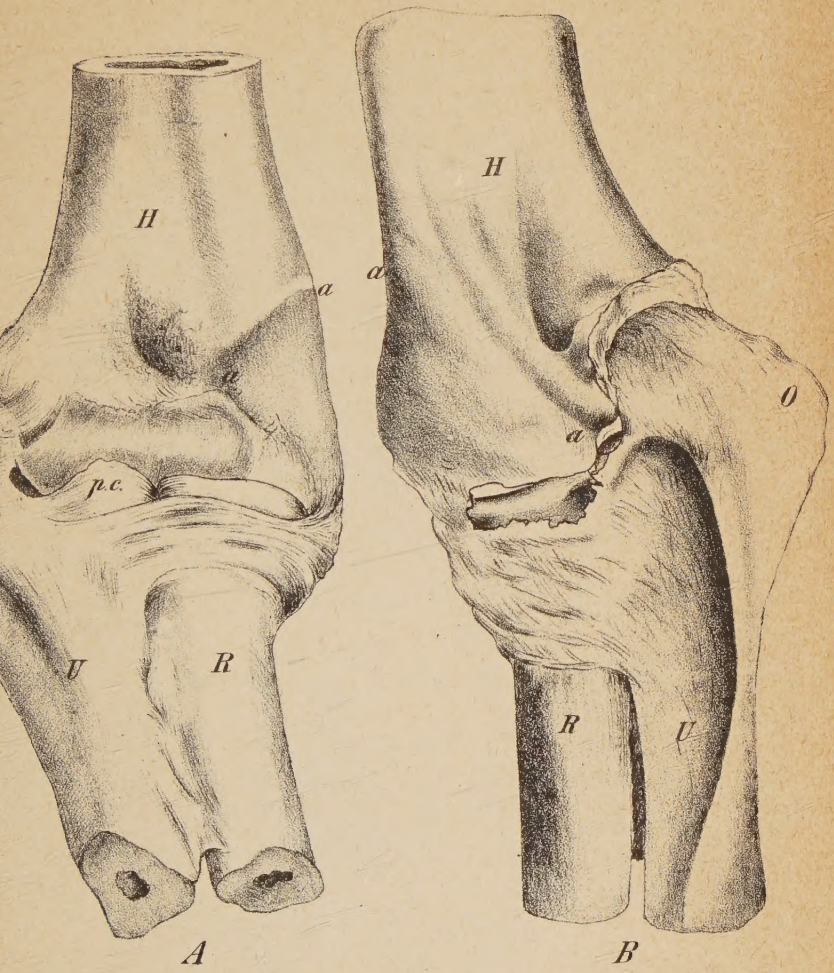

Lith. Anst. von Julius Abel in Greifswald.